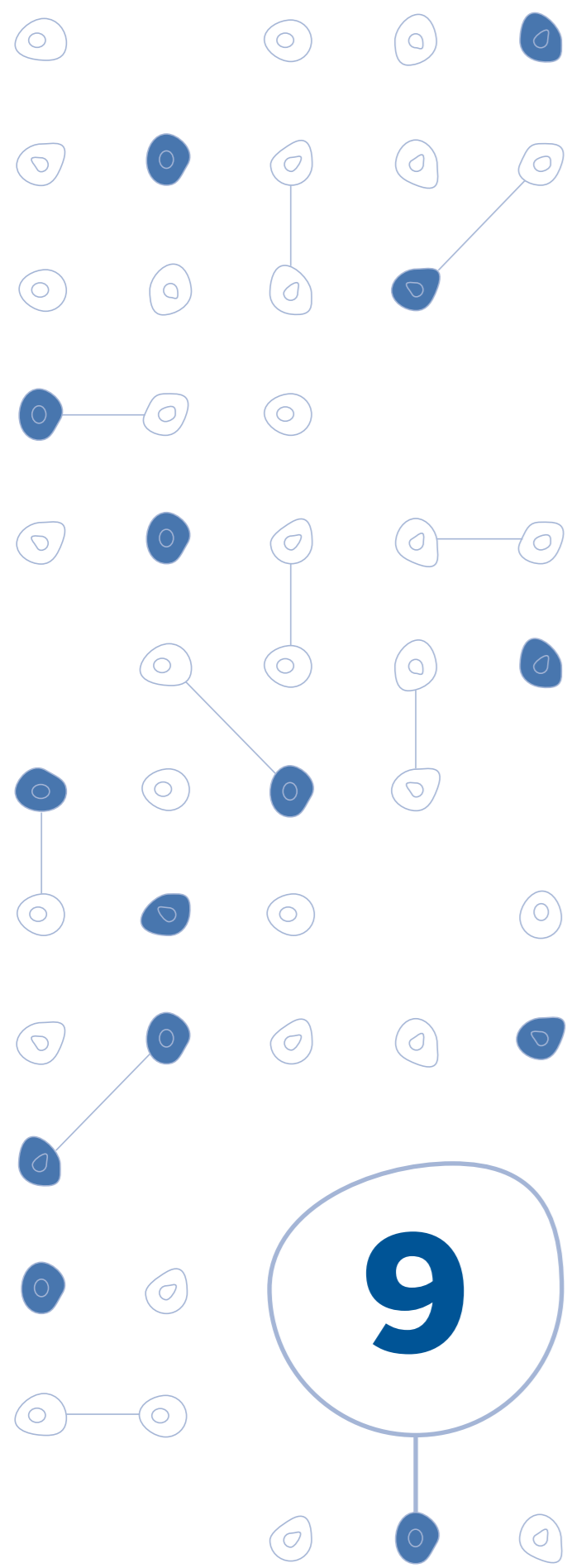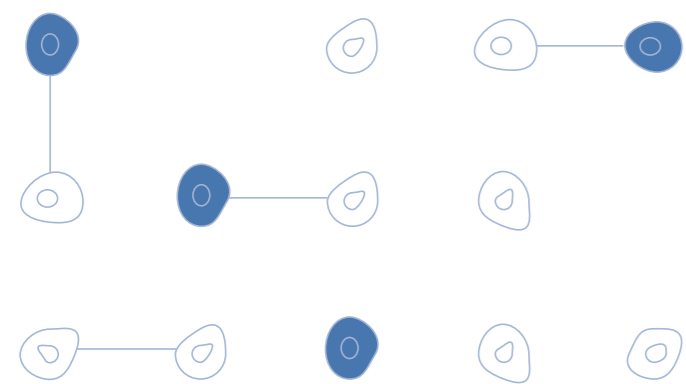


## Síndrome HELLP



## Descrição

### Definição

Agravamento multisistêmico das formas graves de pré-eclampsia, caracterizado por anemia hemolítica microangiopática, disfunção hepática e trombocitopenia.

### Quadro clínico

- Mal-estar inespecífico
- Dor em hipocôndrio direito e/ou epigástrica
- Cefaléia, náuseas, vômitos
- Icterícia
- Alteração no estado de consciência
- Níveis pressóricos muito elevados
- Gengivorragia, hematomas, petéquias e hematúria

## Diagnóstico

### Diagnóstico laboratorial

**H**emolysis → **Bilirrubina total**  $\geq$  1,2 mg%

**E**levated **L**iver enzymes → **TGO e/ou TGP**  $\geq$  70 UI/L

**L**ow **P**latelet counter → **Plaquetas**  $\leq$  100.000/mm<sup>3</sup>

### Diagnóstico diferencial

- Esteatose hepática aguda da gravidez
- Síndrome hemolítico-urêmica
- Púrpura trombocitopênica trombótica
- Hepatite viral
- Apendicite
- Diabetes insipidus
- Colecistopatia
- Gastroenterite
- Glomerulonefrite
- Encefalopatia hepática
- Cálculos renais
- Úlcera péptica
- Pielonefrite
- Lupus eritematoso sistêmico
- Miocardiopatia periparto
- Aneurisma de aorta
- Abuso de cocaína
- Hipertensão arterial maligna
- Hiperêmese gravídica
- Trombocitopenia idiopática

### Esteatose Hepática Aguda na Gravidez (EHAG)

Complicação obstétrica rara que, geralmente, ocorre no final do terceiro trimestre. Apresenta altas taxas de mortalidade materna e tem duração média de 1 ou 2 semanas. Clinicamente, não pode ser diferenciada da hepatite viral fulminante. As pacientes se caracterizam por serem, em sua maioria, primigestas. A doença inicia-se com súbita dor abdominal e vômitos, que progride rapidamente para icterícia, taquicardia, hematêmese, oligúria, coma, parto prematuro, convulsões e morte.

### Síndrome Hemolítica Urêmica (SHU)

Caracterizada por anemia hemolítica microangiopática, trombocitopenia, e insuficiência renal aguda. Pode também ter manifestações neurológicas febris. Ocorre principalmente em crianças; os relatos em adultos ocorrem em mulheres após o parto ou em usuárias de anticoncepcional oral.

## Diagnóstico

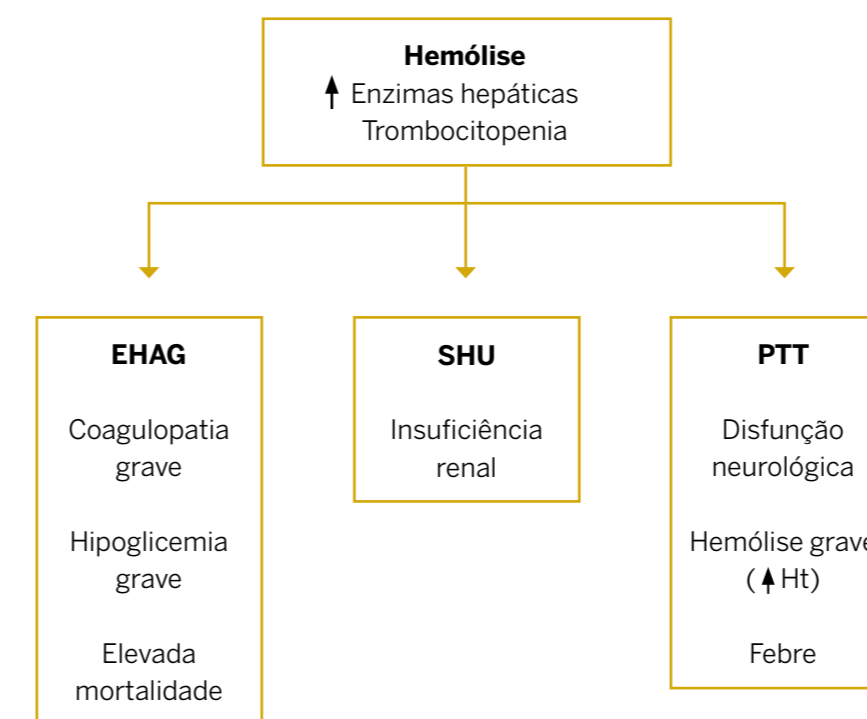
### Púrpura Trombocitopênica Trombótica (PTT)

Caracterizada por trombocitopenia, febre, alterações neurológicas, insuficiência renal e anemia hemolítica. A trombocitopenia é grave e os testes de coagulação são geralmente normais, de modo que as hemorragias não são frequentes.

### Hepatite viral

É a causa mais frequente de icterícia durante a gravidez. O quadro clínico e a icterícia são leves, podendo desenvolver-se em qualquer idade gestacional. As transaminases séricas ficam elevadas, porém menos do que nas não-gestantes. As características colestáticas da hepatite podem estar mais pronunciadas. A confirmação do diagnóstico pode ser feita pelos testes sorológicos específicos.

### Principais Diagnósticos Diferenciais



### Principais complicações

- Coagulação intravascular disseminada (CIVD)
- Insuficiência renal
- Descolamento prematuro da placenta
- Edema agudo pulmonar
- Hematoma / rotura hepática
- Hemorragia intracraniana

## Tratamento

### Tratamento Multidisciplinar

- Encaminhar a gestante para o centro obstétrico
- Avaliar estado geral
- Confirmar diagnóstico laboratorial
- Fazer o diagnóstico diferencial
- Estabilizar as condições vitais
- Combater a hipertensão arterial
- Fazer a profilaxia ou tratar as convulsões com sulfato de magnésio
- Corrigir a CIVD quando presente
- Avaliar idade gestacional e vitalidade fetal
- Interromper a gravidez independentemente da idade gestacional
- Encaminhar a puérpera para a UTI

### Tratamento medicamentoso com Dexametasona

Administração de altas doses de corticóides, anteparto e pós-parto, pode antecipar a recuperação laboratorial das pacientes com síndrome HELLP.

Dexametasona – 10 mg por via endovenosa a cada 12 horas até o parto.

## Tratamento

### Via de parto - Indicações

• Quando possível, preferir parto vaginal. O parto vaginal com vigilância da vitalidade fetal está associado a menor morbiletalidade materna

• A hemorragia antes, durante e após o parto piora significativamente o prognóstico materno, favorecendo a instalação de insuficiência renal aguda

• A reposição volêmica com cristalóides reduz a pressão coloidosmótica plasmática, favorecendo o edema agudo de pulmão

• É primordial corrigir a plaquetopenia na ocasião do parto cesárea para 100.000 plaquetas/mm<sup>3</sup>

• Cada unidade de plaquetas transfundida aumenta a contagem sérica em 10.000 plaquetas/mm<sup>3</sup>

• A anestesia geral é indicada para casos de CIVD ou com plaquetopenia abaixo de 70.000 plaquetas

• A incisão abdominal cirúrgica é a laparotomia infra-umbilical transversa com colocação de drenos subaponeuróticos

• Nos casos de CIVD, a incisão deve ser infra-umbilical longitudinal mediana

• Rigorosa hemostasia e curativo compressivo

### Rotura hepática

Fazer laparotomia exploradora ao sinal de dor epigástrica intensa associada com choque hipovolêmico.

Se confirmada a rotura, a conduta conservadora, ou seja, a drenagem e o tamponamento (mortalidade de 8%) é melhor para a gestante quando comparada à lobectomia ou ligadura de artérias hepáticas (mortalidade 33%).